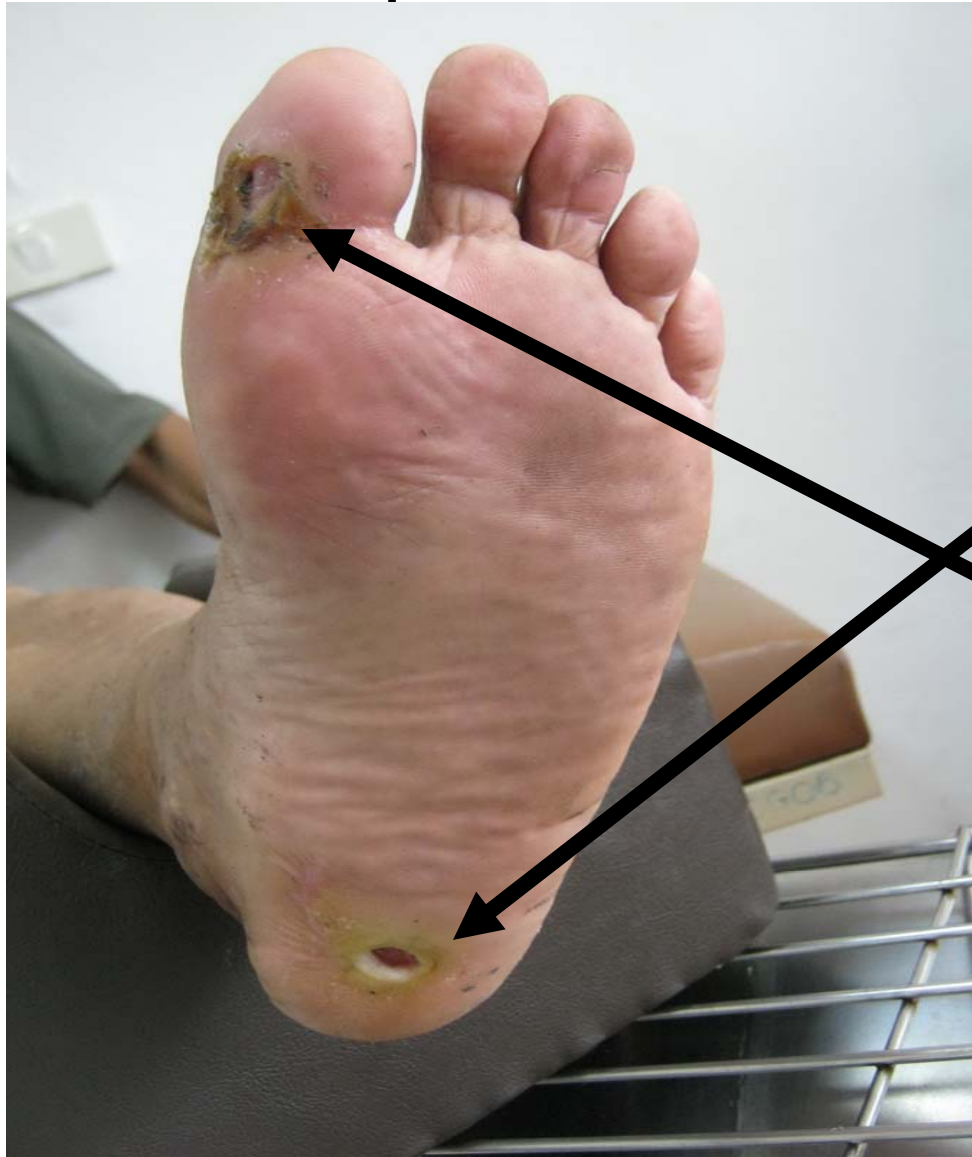




Case presentation



ชายสูงอายุ 66 ปี

ประวัติ DM ปี 2545 , HT ,
Dyslipidemia

มีแผลที่สันเท้าซ้าย ปี 2551

มีแผลที่ นิ้วหัวแม่เท้าซ้าย ปี 2556

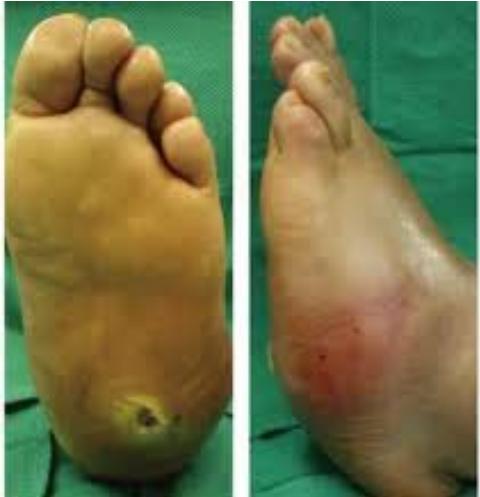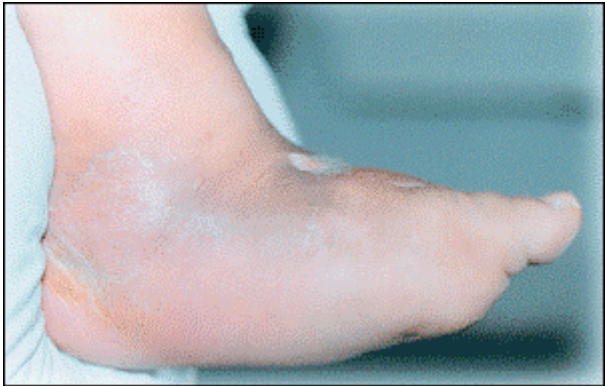
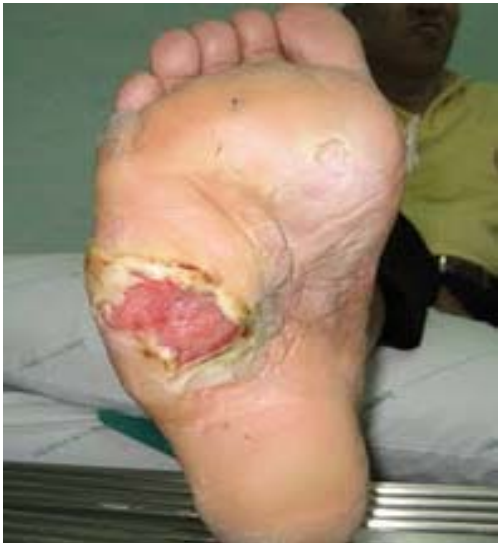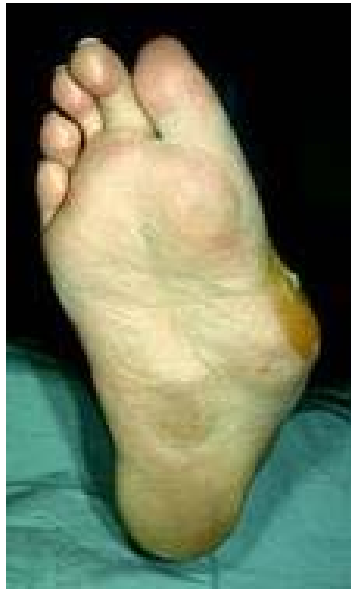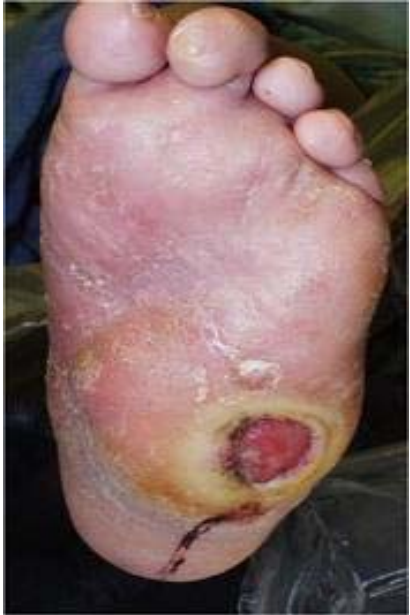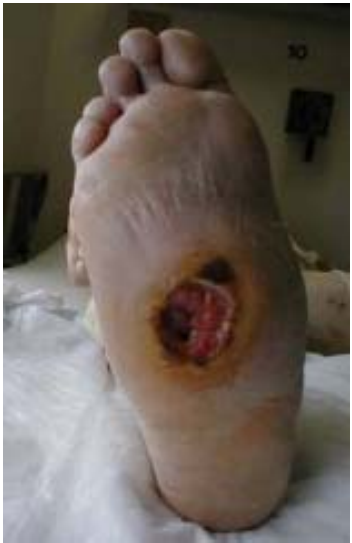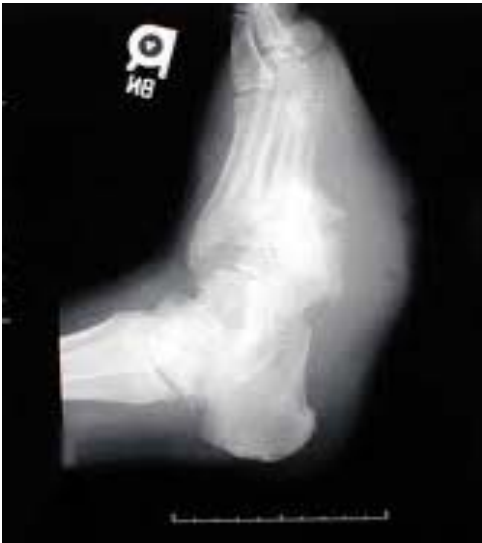Do u think ???

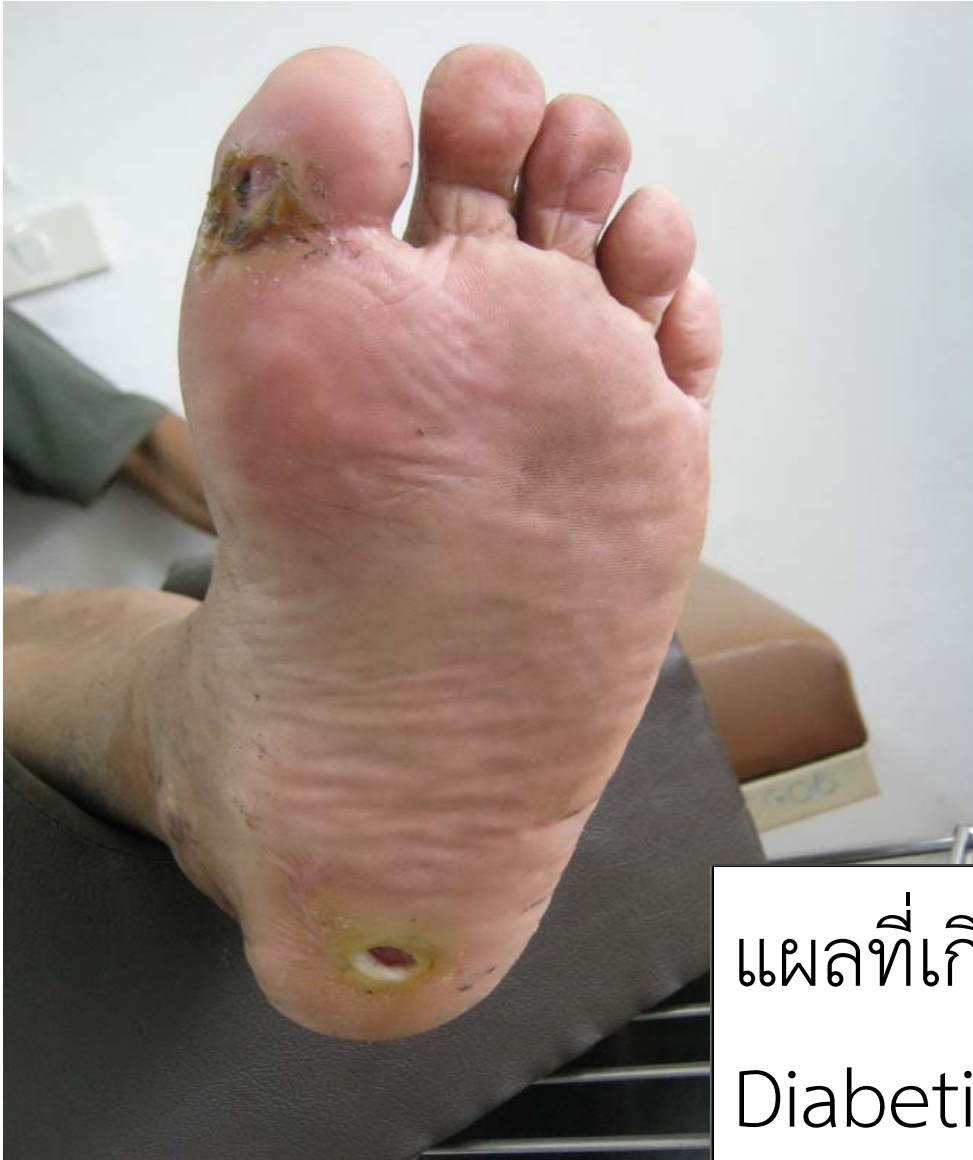รูปทำเป็นชนิดใด

แปลที่ทำเป็นแปลชนิดใด



Charcot Foot





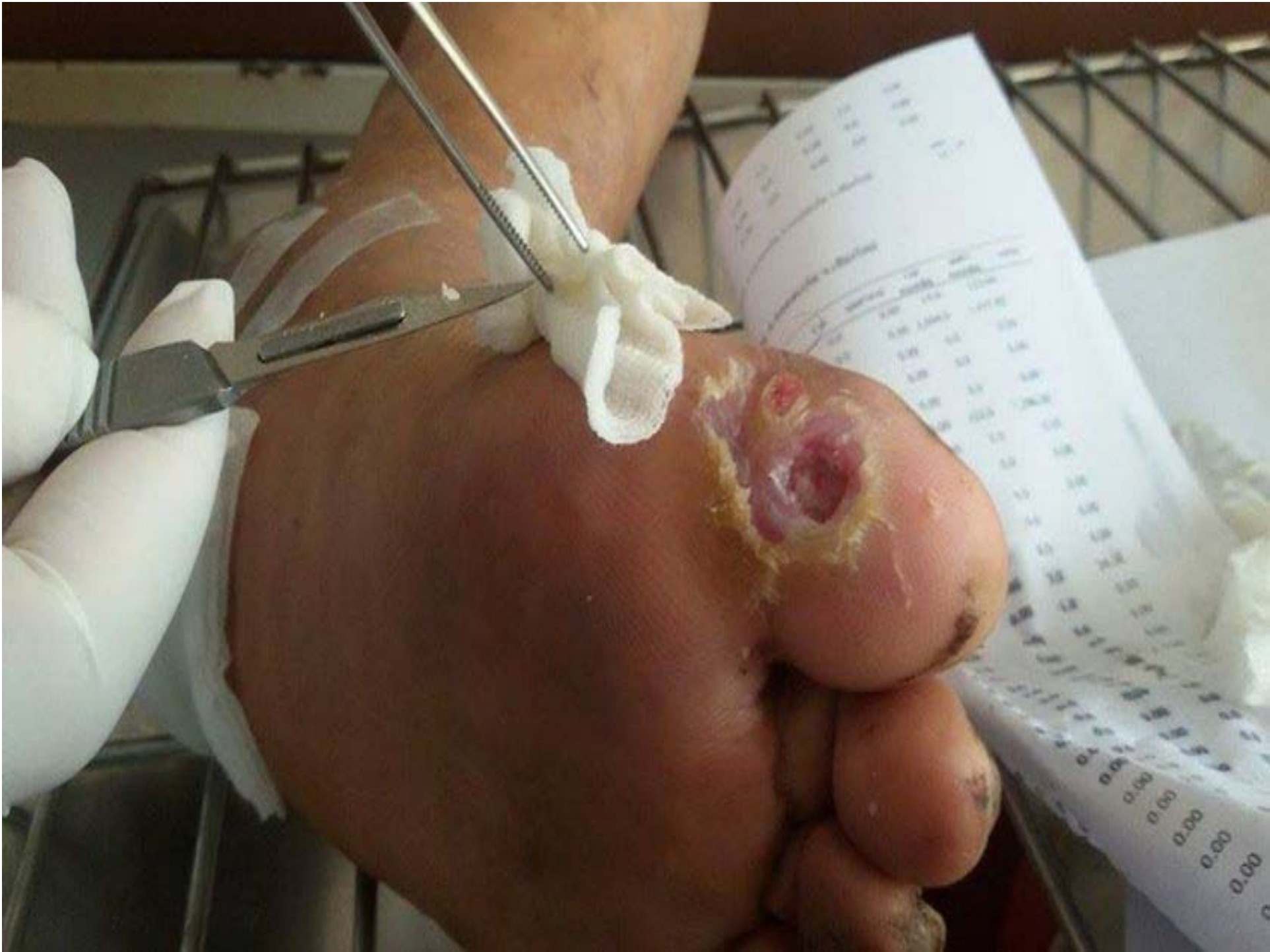แผลที่เกิดจากระบบประสาท
Diabetic Neuropathic

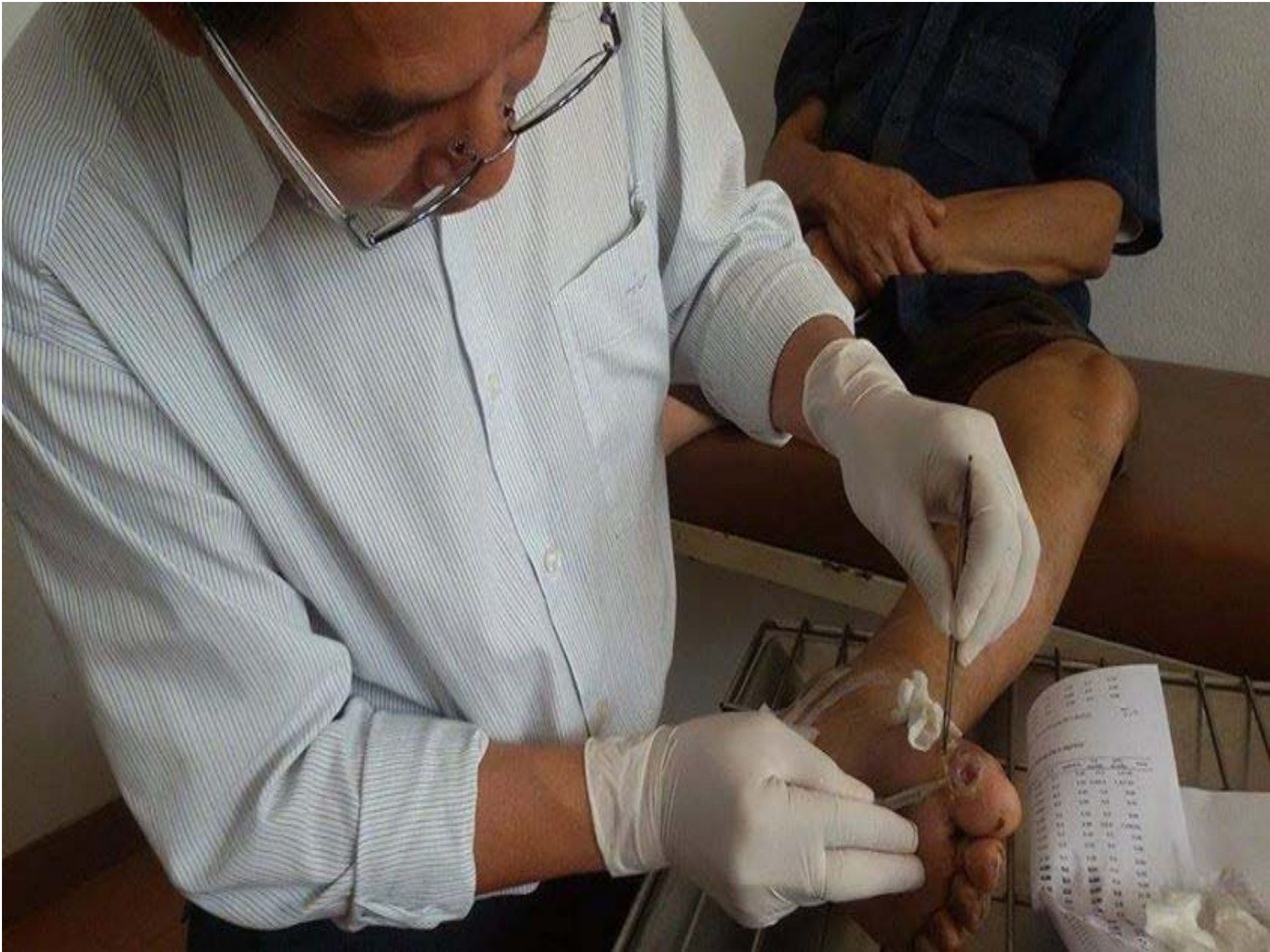● Do u think ???

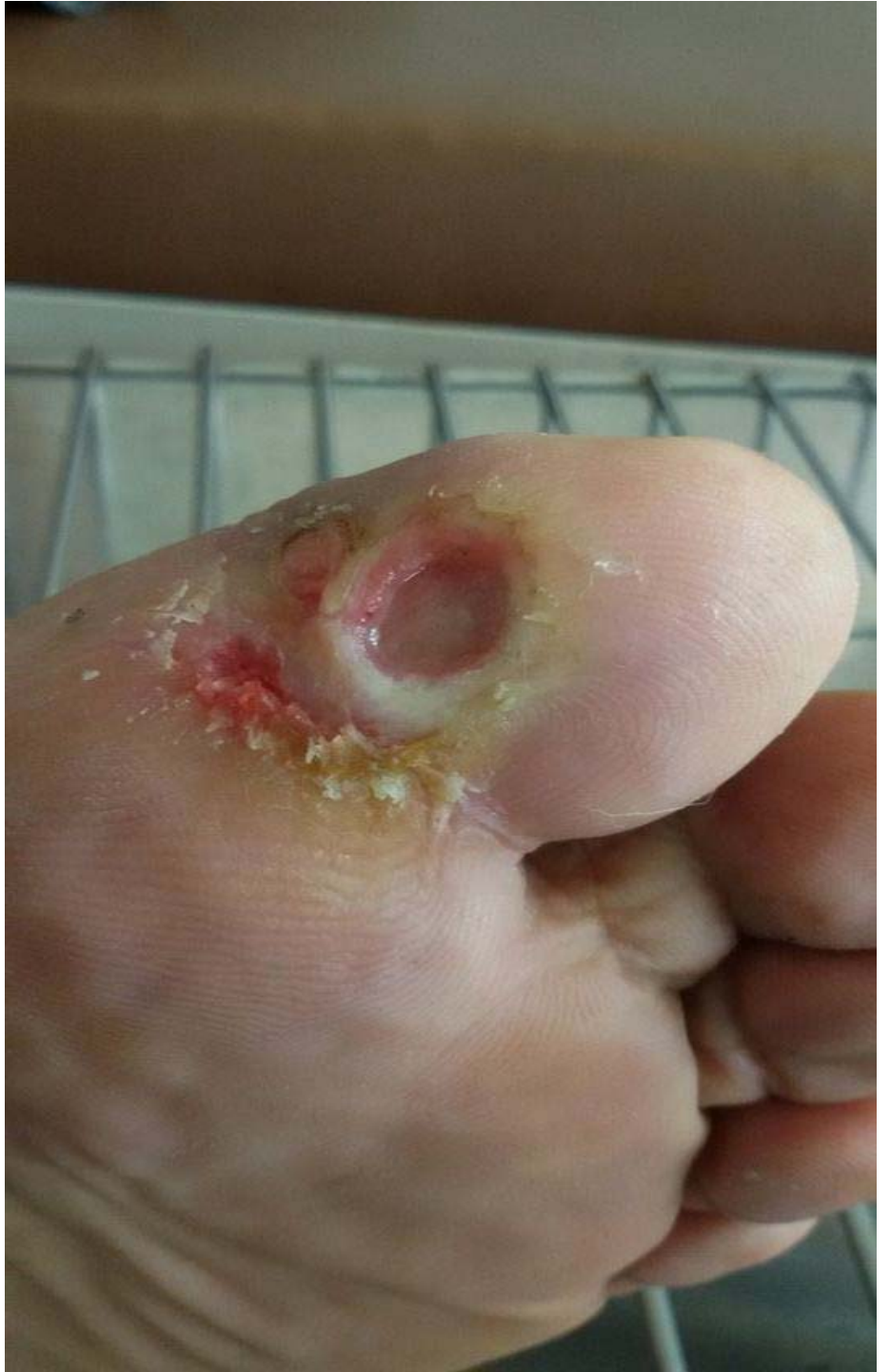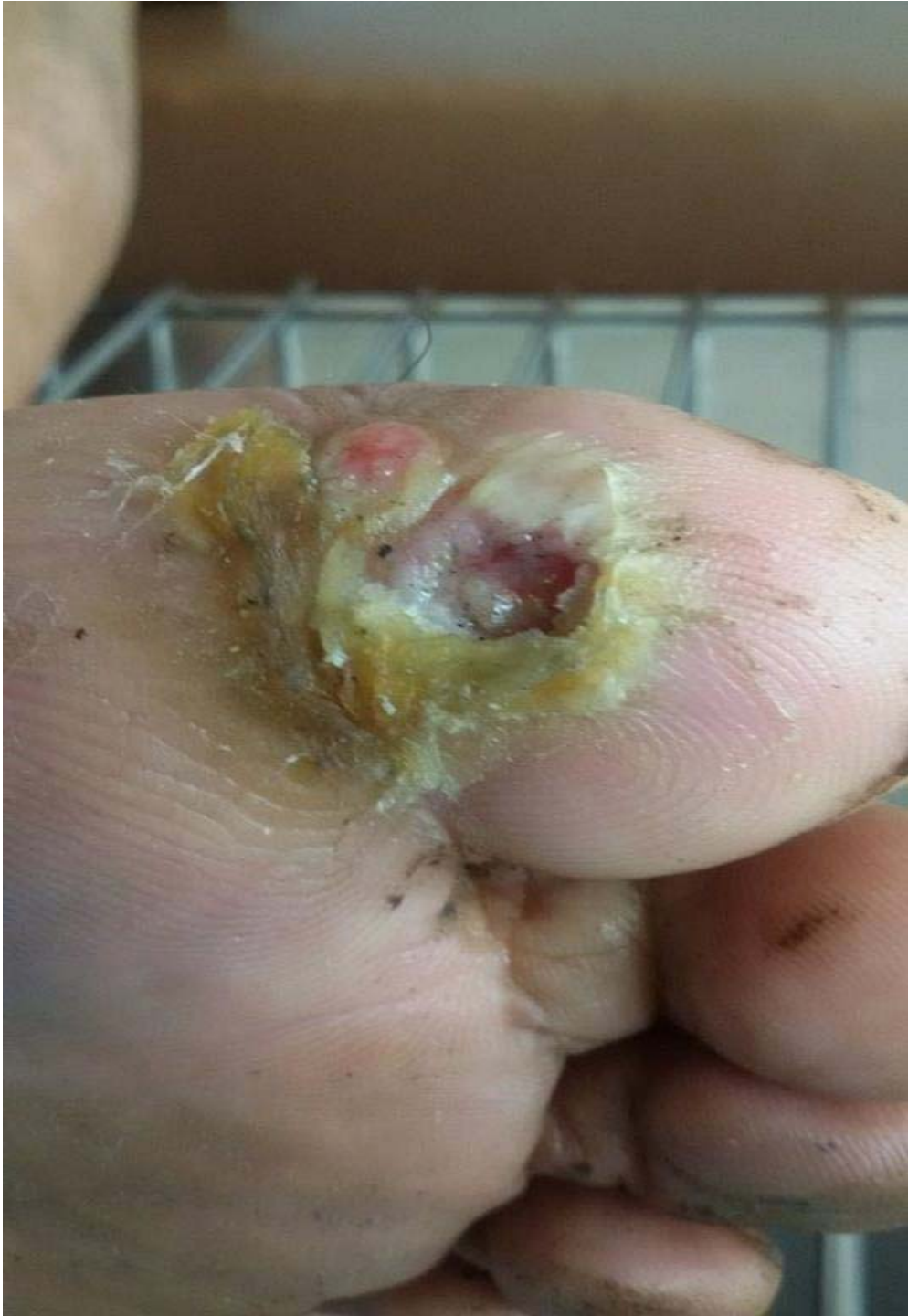เราควรทำอะไรต่อไป









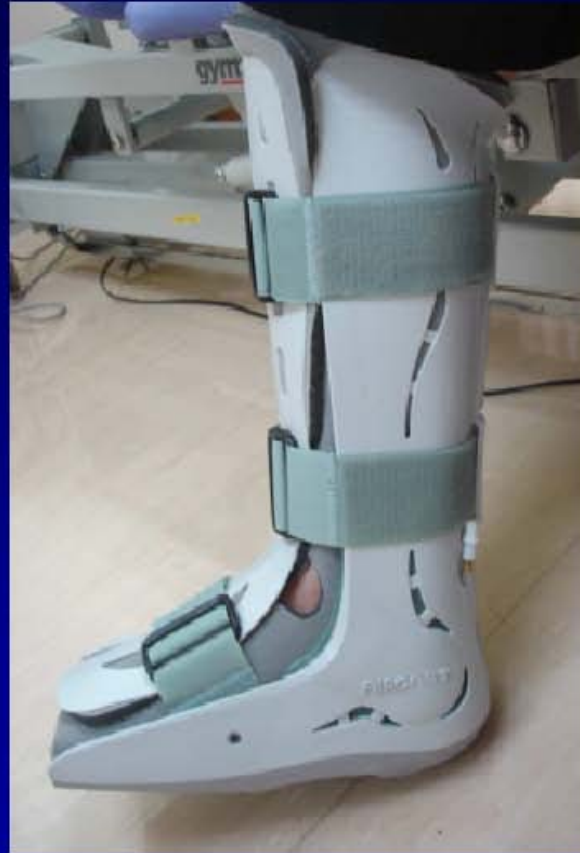

Do u think ???

**What kind of off-loading
is suitable for him?**



Air cast



This document was created with the trial version of Print2PDF!
Once Print2PDF is registered, this message will disappear!
Purchase Print2PDF at <http://www.software602.com/>

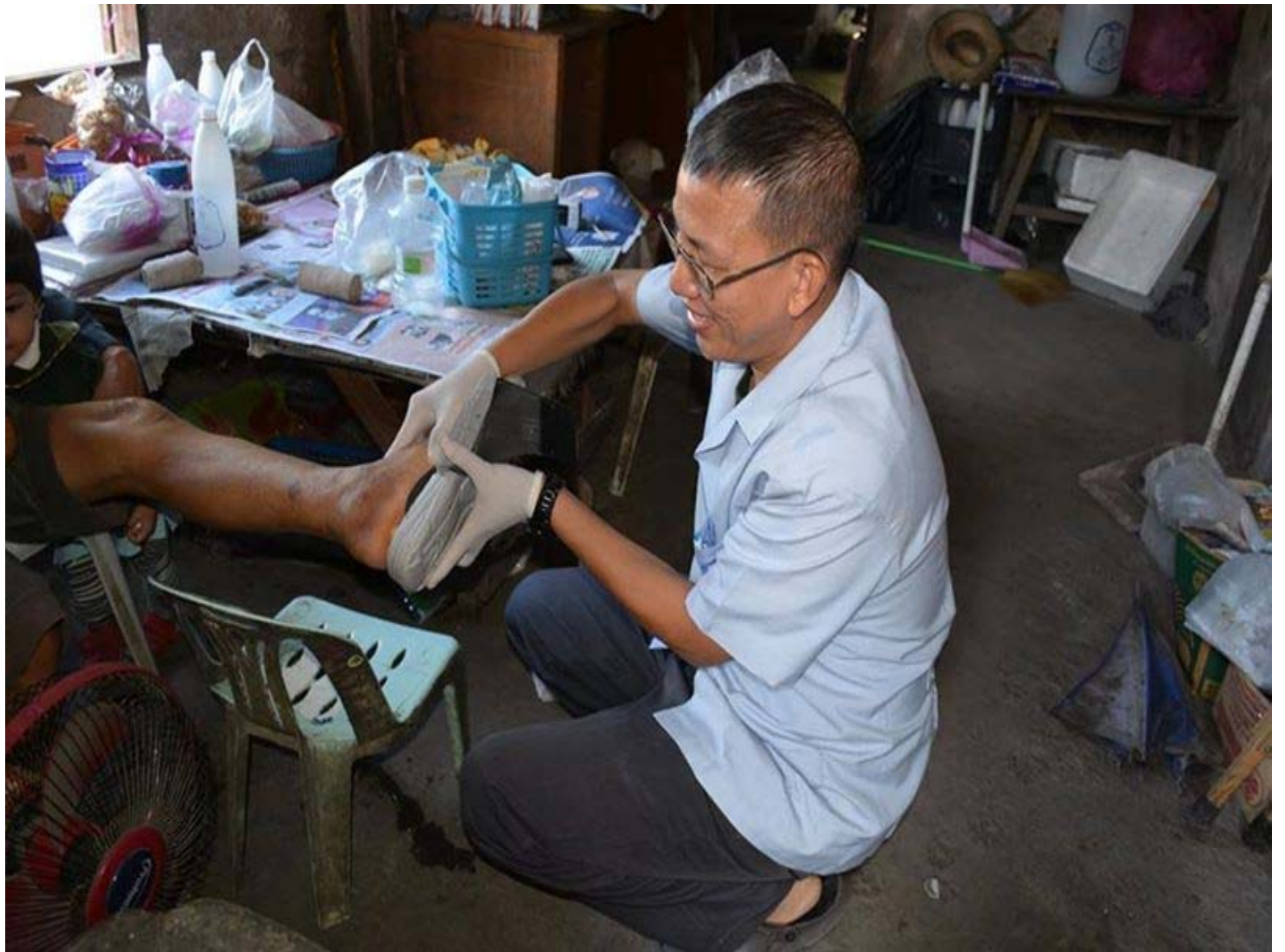Off-loading

2. Half-shoe



It will off-loading on forefoot and promote the wound healing around 66%.

This document was created with the trial version of Print2PDF!
Once Print2PDF is registered, this message will disappear!
Purchase Print2PDF at <http://www.software602.com/>





ADDA
9
31R87

31R87 8-9

ADDA

LET'S WALK TOGETHER

ส่งต่อกลุ่มงานเวชกรรมฟื้นฟู

รพ.นครพิงค์

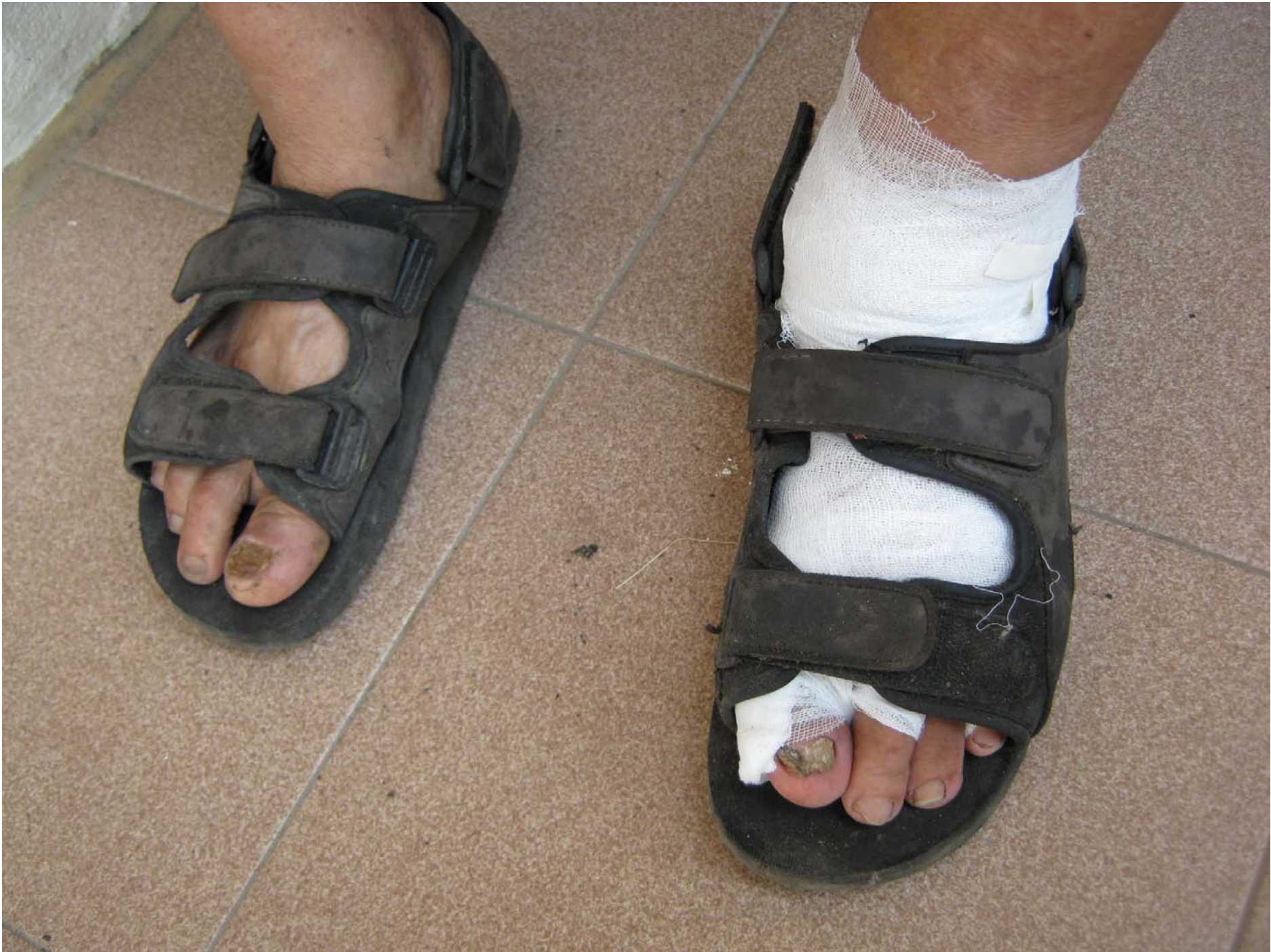พญ.อัจฉรีย์ วิวัฒน์เศรษฐ์

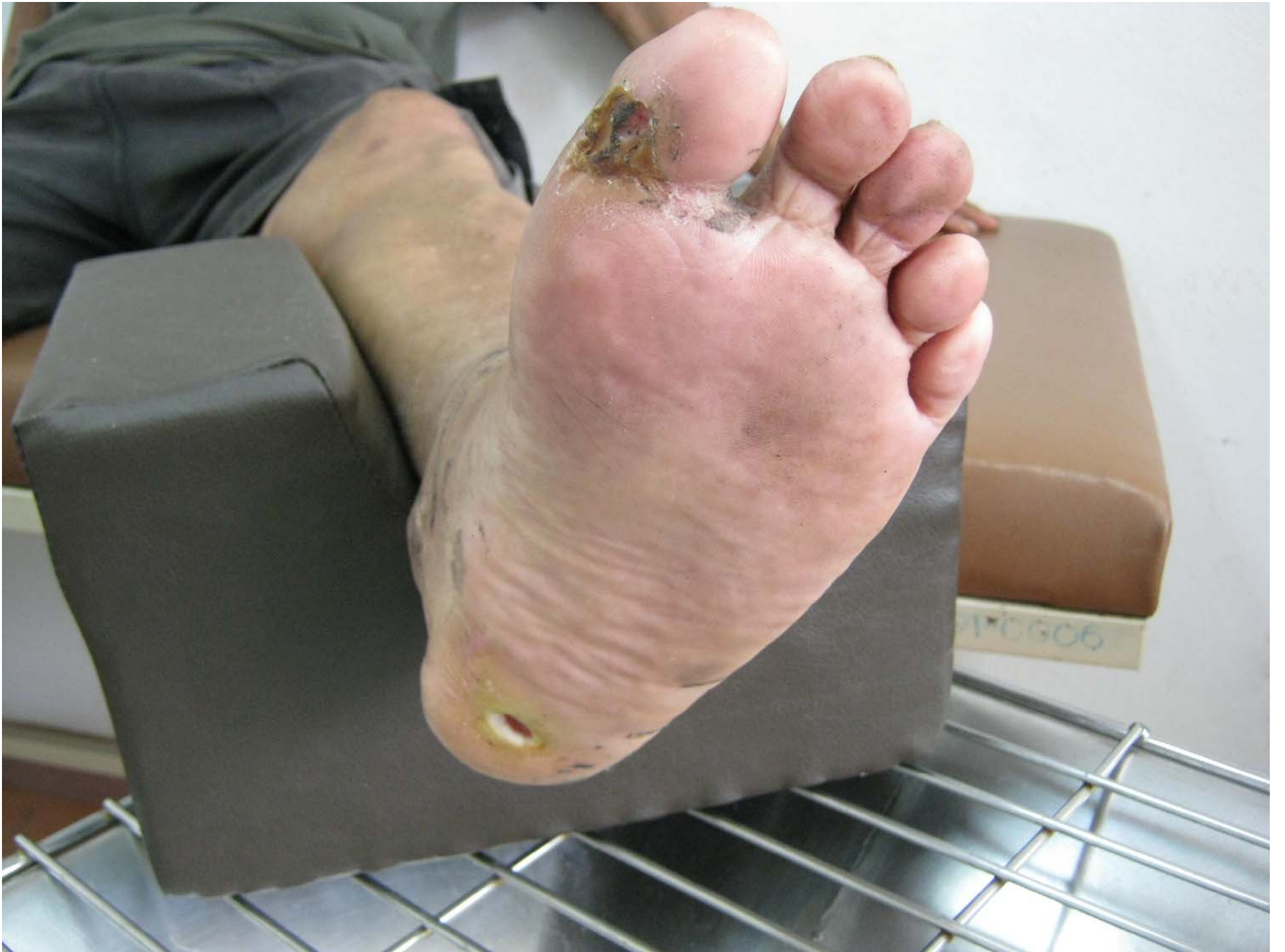


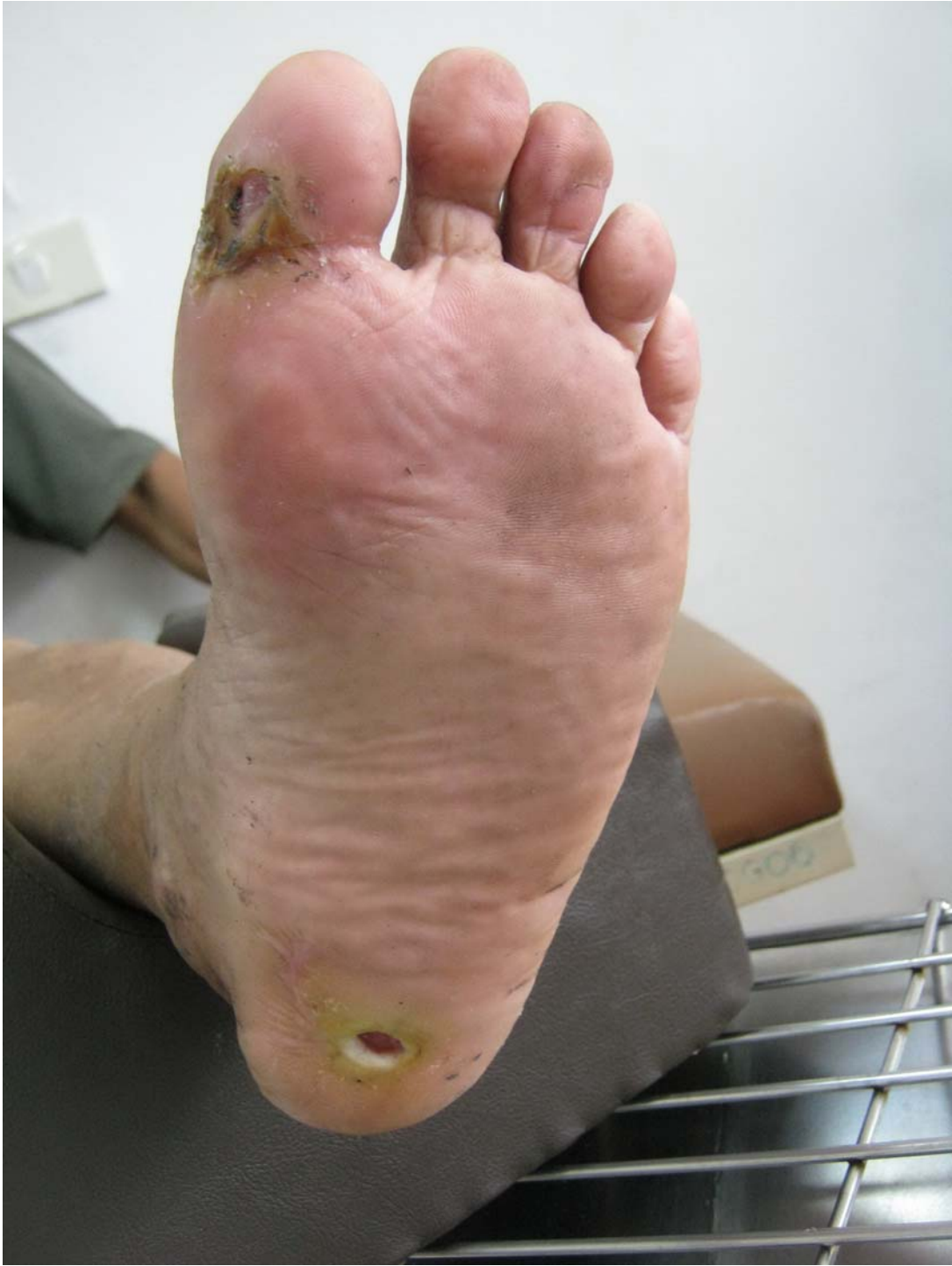






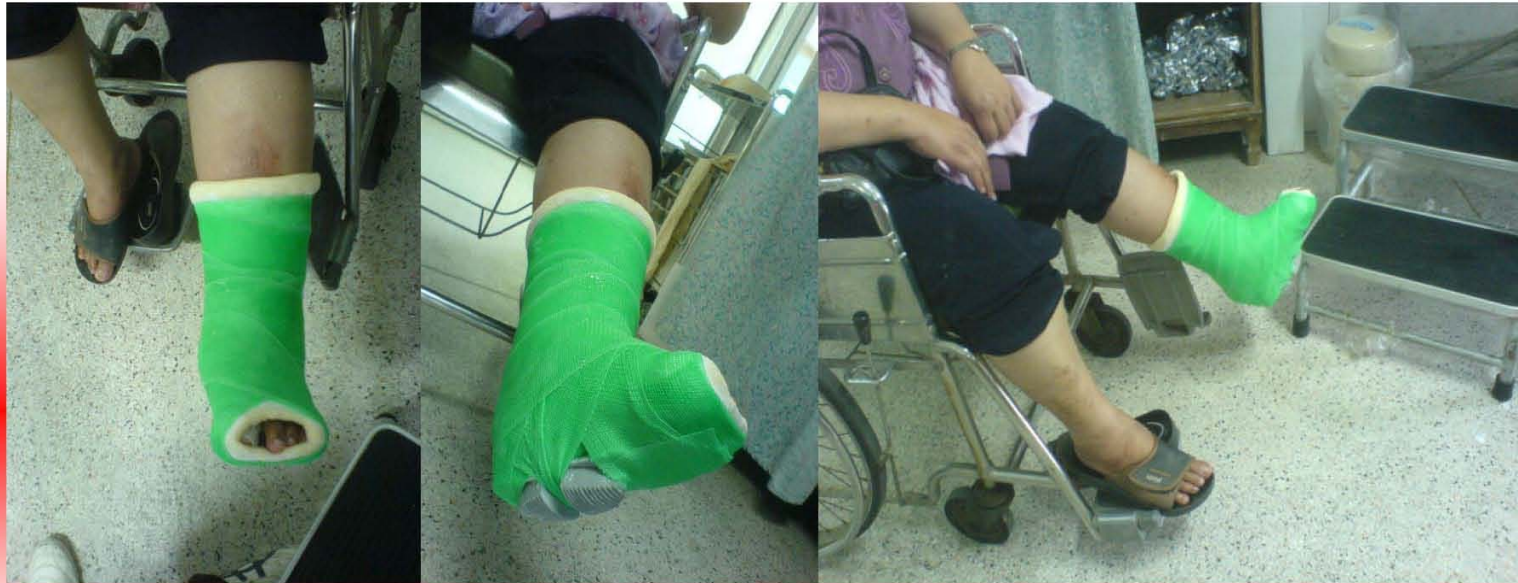



รพ.นครพิงค์ แผนง่ต่อสวนดอกให้ใส่

Total contact cast ถ้ำแผลดีขึ้น



Rest and Protect : Total contact cast

Thank you for your attention

